

ÖZOFAJİT

- Özofagusun inflamasyonu
- Reflü özofajiti genel pediatri popülasyonun %2.5'inde
- GÖR'lü hastaların ise %48-79'unda

Etiyoloji

■ Kimyasal

- Reflü
- İlaç kullanımı
- Kostik madde
- Deterjan

■ İmmunolojik

- İnek sütü proteini
- Gıda intoleransı veya allerjisi

■ Enfeksiyon

- Helicobacter pylori*
- Candida
- Cryptosporidiosis
- HSV
- CMV

■ Travma

- Intraluminal (NG tüp)
- Radyasyon

■ Sistemik hastalıklar

- Crohn hastalığı
- Kr. granümatöz hast.
- Tip 1 GDH
- Skleroderma
- PAN gibi vaskülitler
- Kistik fibrosis
- SCİD
- Serebral palsi
- KİBAS

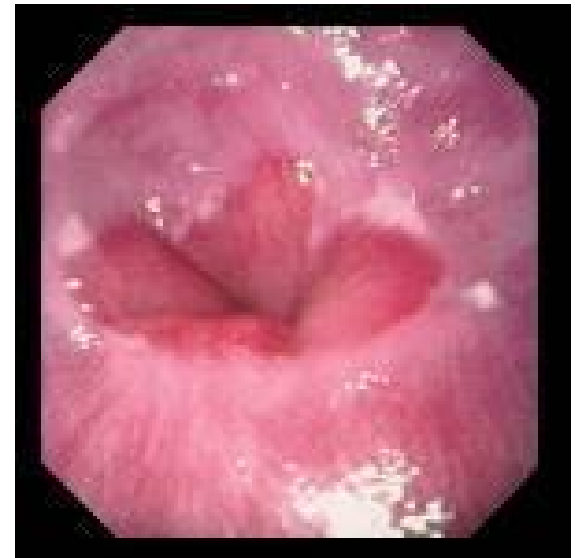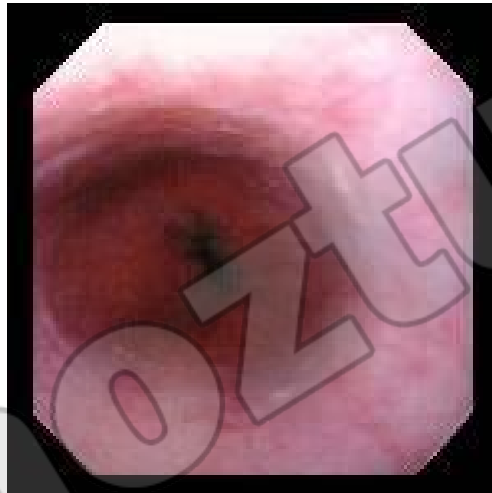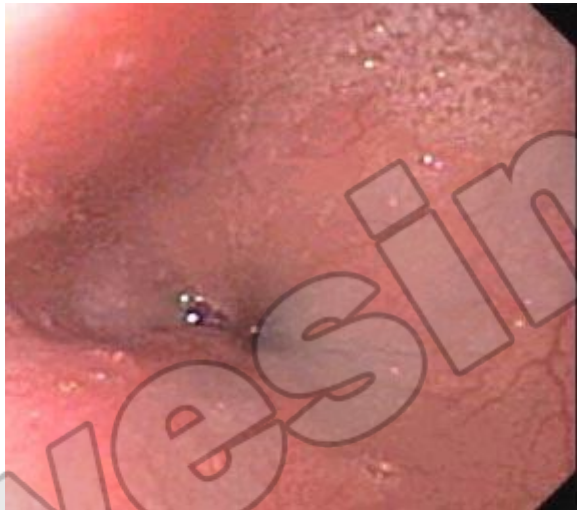- Çölyak hastalığı
- Mide boşalma bozukluğu

■ İdiyopatik

- İdiyopatik eozinofilik özofajit


■ Diğer

- Pasif sigara içiciliği
- Munchausen syndrome by proxy

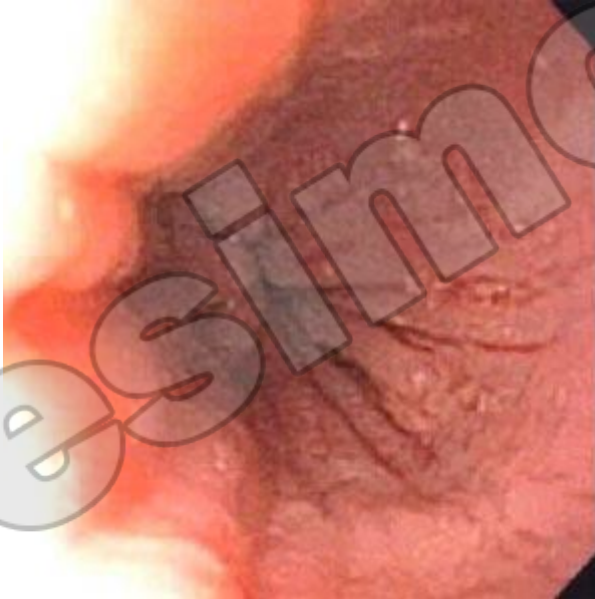

yesimark.com

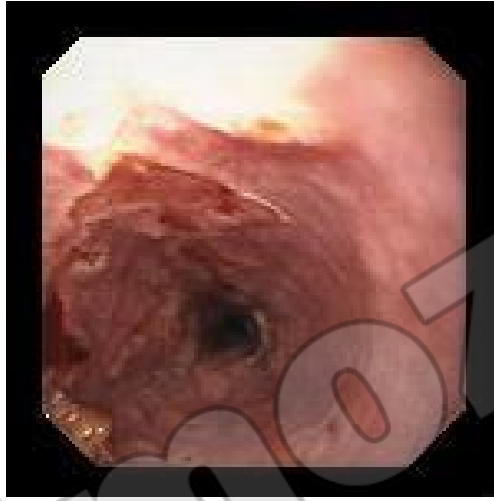■ Candida özofajiti



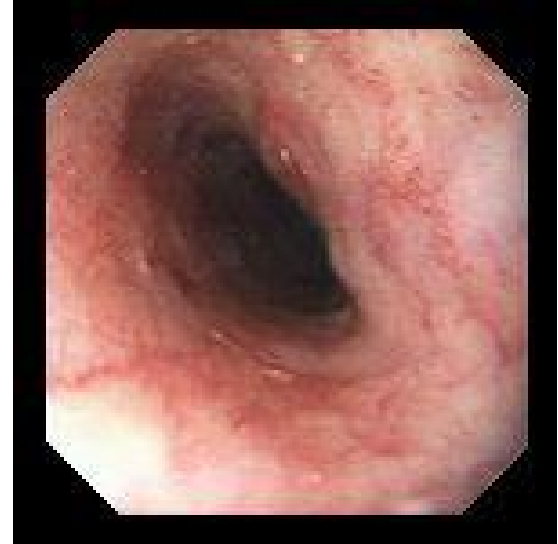■ Eozinofilik özofajit



■ HSV



■ Radyasyona baęlı özofajit



Klinik

■ Süt çocukluğu

- Aşırı ağlama
- İrritabilite
- Regürjitasyon, kusma
- Gıda reddi
- Büyüme geriliği
- Sandifer sendromu
- Anemi
- Hematemez
- Melena
- GGK (%15)
- Uyku bozukluğu

■ Büyük çocuk

- Dispepsi
- Tekrarlayan karın ağrısı
- Göğüs ağrısı
- Epigastrik ağrı
(peri/postprandial,
nokturnal)
- Bulantı, regürjitasyon,
kusma
- Hematemez, melena
- İştahsızlık
- Gıda reddi, beslenme
problemleri
- Odinofaji, disfaji
- Mide ekşimesi
- Erken tokluk
- Anemi

TANI

- pH monitorizasyonu

Asid/alkali reflünün ciddiyetini ve doğasını açıklar

- ÖMD

Anatomik problemleri gösterir

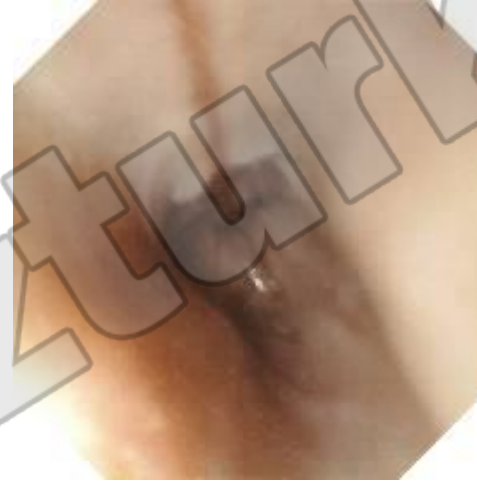- Üst GİS endoskopisi + biyopsi

Özofagusun normal görünümü özofajiti ekarte ettirmeyeceği için mikroskopik değişiklikler açısından biyopsi alınması önerilmektedir

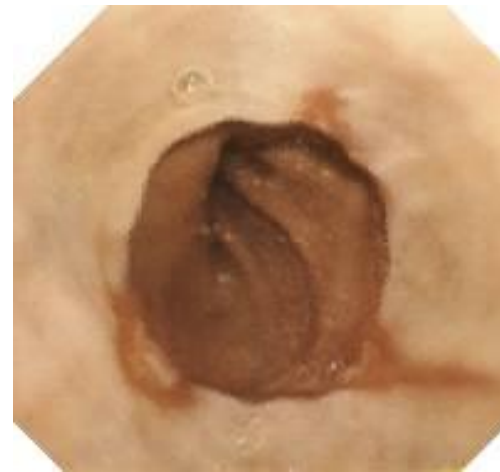
Savary ve Miller sınıflandırması

Derece	Bulgu
0	Normal mukoza
1	Z çizgisinin hemen üzerinde kırmızıpatch veya stria görünümünde nonconfluent erozyonlar Eritem veya vasküler yapı kaybı
2	Mukozanın kanamaya eğilimi ile birlikte longitudinal birleşmeyen erozyonlar
2a	1 + hafif dokunmayla kanama
2b	1 + spontan kanama
3	Birleşme eğilimi; striktür yok
4a	Striktür veya metaplazi ile birlikte ülserasyon
4b	Erozyon veya ülserasyon olmaksızın darlık

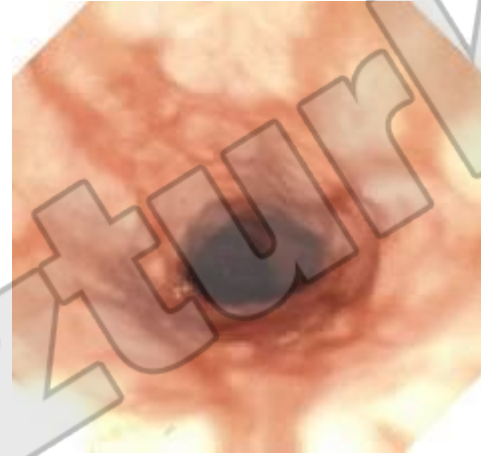
■ Savary-Miller grade1



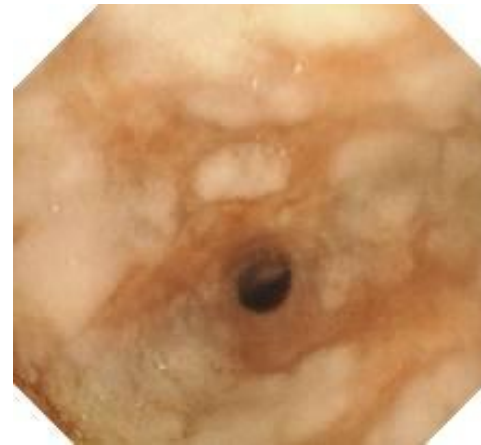
■ Savary-Miller grade2



■ Savary-Miller grade3



■ Savary-Miller grade4

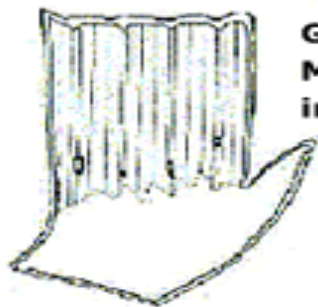

Hetzel-Dent Sınıflandırması

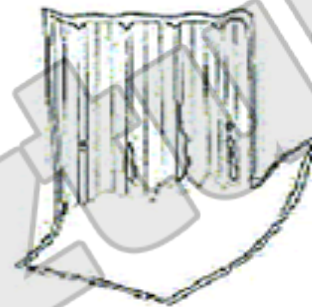Derece	Bulgu
0	Normal mukoza
1	Eritem, hiperemi, mukozal hassasiyet (friability)
2	Özofagus skuamöz mukozasının distal 5 cm. nin <%10 etkileyen yüzeyel erozyonlar
3	Özofagus skuamöz mukozasının distal 5 cm. nin %10-50 sini etkileyen yüzeyel erozyonlar ve ülserasyonlar
4	Özofagus skuamöz mukozasının distal 5 cm. nin >%50 etkileyen birle ^o en erozyonlar veya özofagusun herhangi bir yerinde derin peptik ülserasyon

Los Angeles Sınıflandırması


Derece	Bulgu
A	İki mukozal katlantı arasında uzanmayan 5 mm.den küçük bir veya daha fazla mukozal kırılma
B	İki mukozal katlantı arasında uzanmayan 5 mm.den büyük bir veya daha fazla mukozal kırılma
C	İki mukozal katlantı arasında olan ancak çevrenin %75 inden azını kapsayan bir veya daha fazla mukozal kırılma
D	Özofagusun çevresinin en az %75 ini kapsayan bir veya daha fazla mukozal kırılma



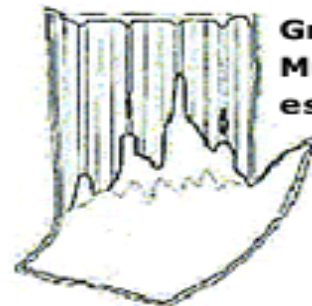Grade A
Mucosal break \leq 5mm
in length



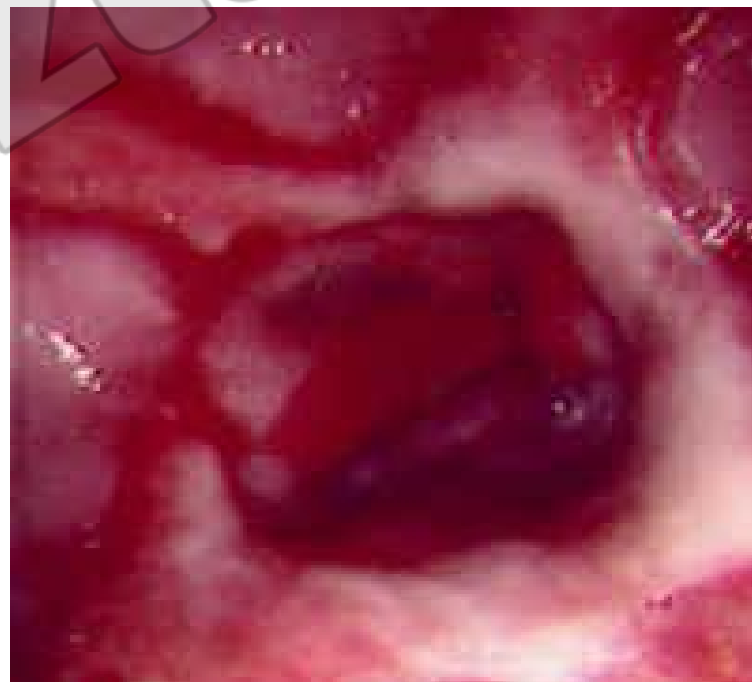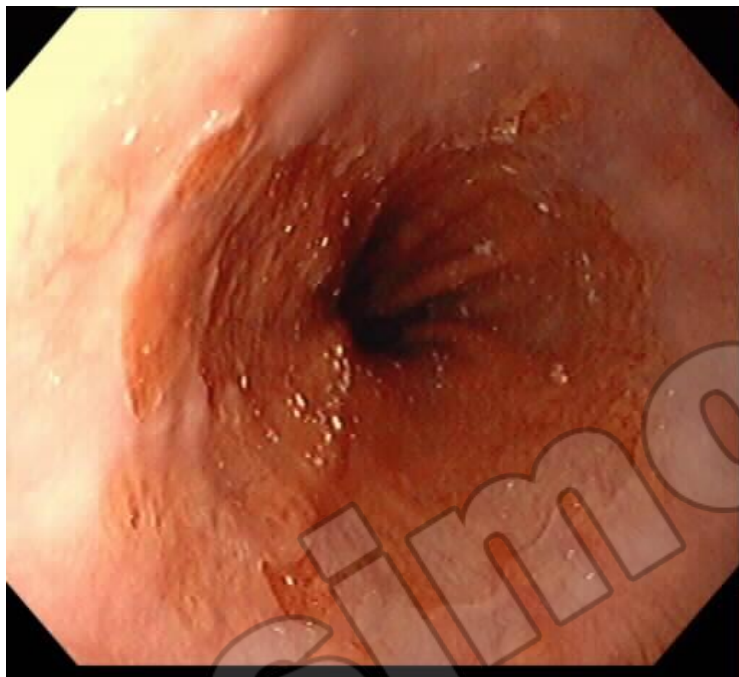Grade B
Mucosal break $>$ 5mm



Grade C
Mucosal break continuous
between $>$ 2 mucosal folds

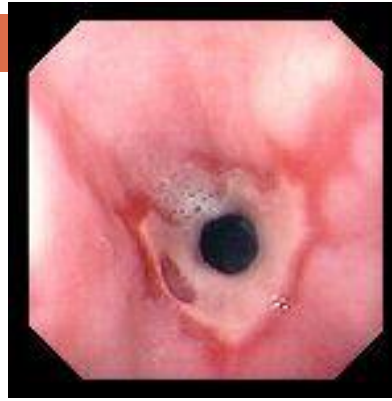

Grade D
Mucosal break \geq 75 % of
esophageal circumference

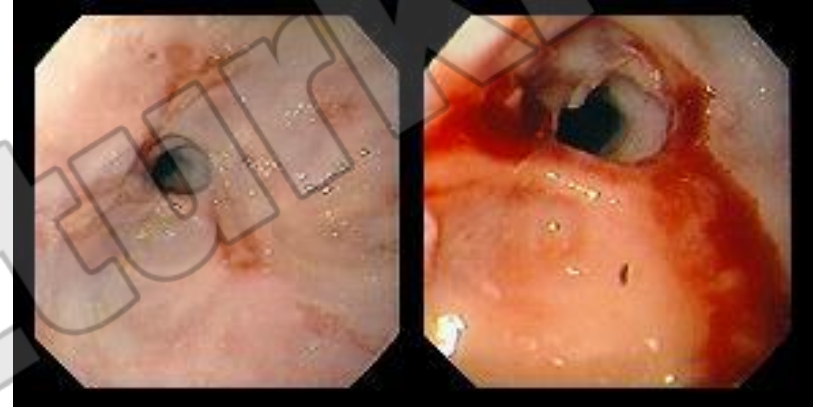


yesimozturk.com

■ Ülserasyon



Striktür



■ Barrett

